

EVALUACIÓN DE LA VÍA AÉREA

- Si fuera posible, previa a la intubación, se debe realizar historia clínica y exploración física dirigida a valorar una posible intubación y/o ventilación difícil.
 - Obesidad (> 20% del peso ideal), historia de roncadador, antecedentes de intubación difícil previa.
 - Rasgos faciales dismórficos: Retrognatia, micrognatia, etc.
 - Boca:
 - Falta de dientes
 - Apertura bucal
 - **Test de Mallampati:** Se le pide al paciente que, sentado con la cabeza neutra, abra la boca y protruya la lengua al máximo. Se puntúa de grado 1 a grado 4 según las estructuras orofaríngeas visibles.
 - **Test mordida:** Capacidad de morder el labio superior con los incisivos inferiores. Valora la capacidad de protruir la mandíbula inferior. Se puntúa de 1 a 3.
 - Cabeza y cuello:
 - Limitación a la extensión cervical (distancia tiromentoniana y esternomentoniana)
 - Limitación a la flexión cervical
 - Presencia de barba
- Si el paciente tiene factores de riesgo, tenga disponibles dispositivos alternativos para el manejo de la vía aérea (fiador, FROVA, laringoscopio óptico, mascarilla laríngea)
- Al realizar la laringoscopia directa puntúe la visión de las estructuras según la **clasificación de Cormack-Lehane** (puntuación de 1-4). Se consideran intubación difícil los grados 3 y 4.

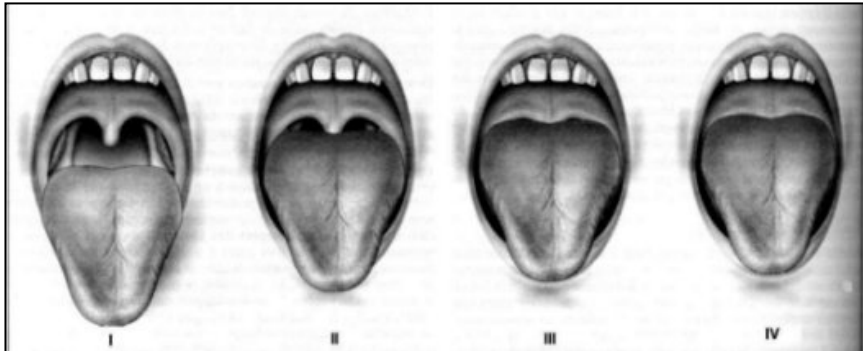
Factores de riesgo para ventilación difícil con mascarilla facial

- Presencia de barba
- Obesidad >20% del peso ideal
- Falta de dientes
- Edad > 55 años
- Roncadador

Factores de riesgo para posible intubación difícil

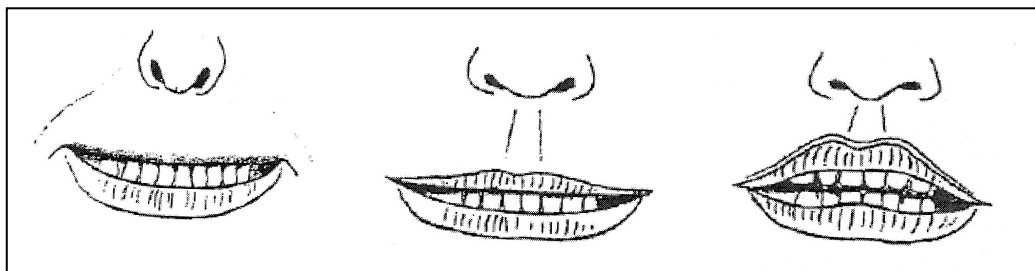
- Test de Mallampati 3-4
- Obesidad > 20 % del peso ideal
- Historia de intubación difícil previa
- Apertura bucal menor de 3 cm
- Distancia tiromentoniana menor de 6 cm (3 traveses de dedos)
- Distancia esternomentoniana menor de 12 cm
- Flexión cervical < 80°
- No protruir mandíbula (Test mordida 3)

TEST DE MALLAMPATI, SAMSOON Y YOUNG



- **Grado 1:** Fauces, úvula, paladar blando
- **Grado 2:** Uvula, paladar blando
- **Grado 3:** Base de úvula, paladar blando
- **Grado 4:** Paladar duro

TEST MORDIDA



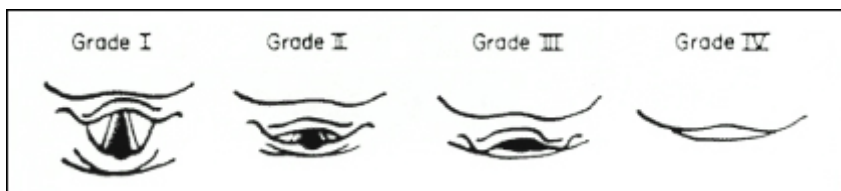
Clase 1

Clase 2

Clase 3

- **Clase 1:** Incisivos inferiores muerden labio superior
- **Clase 2:** Vision parcial de la mucosa del labio superior
- **Clase 3:** Incapacidad de morder el labio superior con los incisivos inferiores (relacionada con intubación difícil)

CLASIFICACIÓN DE CORMACK-LEHANE



- **Grado 1:** Visión completa de glotis
- **Grado 2:** Visión de parte posterior de glotis
- **Grado 3:** Sólo visible epiglotis
- **Grado 4:** No se ve epiglotis